Teil II: Hinweise zur Insertion von Minischrauben

Vorbereitung der Insertion

Die Insertion einer Minischraube ist eine sehr einfache und schnelle therapeutische Maßnahme. Für die erfolgreiche Insertion müssen nur wenige – aber wichtige – Grundsätze beachtet werden. Es gibt mit Sicherheit mehrere Vorgehensweisen, die gute Ergebnisse liefern. Im Folgenden werden insbesondere diejenigen Insertionsschritte beschrieben, die ein hohes Maß an Sicherheit für Patient und Behandler bieten (Checkliste Insertion). Diese allgemeinen Darstellungen sind natürlich den individuellen Gegebenheiten anzupassen.

Checkliste Insertion:

Präoperative Planung und Vorbereitung
- Planungsunterlagen (Röntgenbild, Situationsmodelle)
- am Modell: Anzeichnen Muko-Gingival-Linie, Zahnachsen und Festlegen des Insertionsortes
- Sterilisation des Instrumentariums; Vorbereiten Arbeitsplatz

Anästhesie/Bestimmen Insertionsort
- Anästhesie
- Messen der Schleimhautdicke (fakultativ)
- Applikation der Röntgenhilfe
- Kontrollaufnahme

Auswahl der Schraube
- Festlegen der Länge
- Festlegen der Schraubenart

Transgingivaler Durchtritt
- Ausstanzen der Schleimhaut oder Perforation mit der Schraube

Vorbereitung des Knochenlagers
- Ankörnen des Knochens (fakultativ)
- Perforation der Kortikalis oder tiefe Pilotbohrung, je nach Schraubenart

Eindrehen der Minischraube
- manuell oder maschinell

Beginn orthodontischer Maßnahmen
- Anbringen und Fixieren der Kopplungselemente

Nachsorge
- Hinweise zur Pflege und zum Verhalten
- Kontrolltermine

Entfernen der Minischraube
- Entfernen der Kopplungselemente
- Herausdrehen der Minischraube

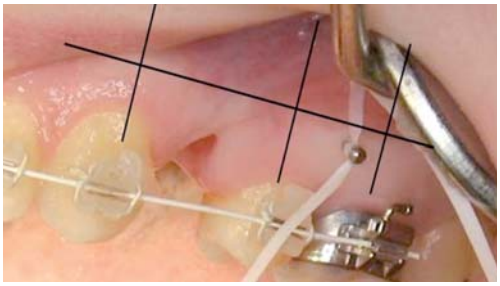

Abb. 2.1: Röntgen-Positionierungshilfe (sogenannter „Röntgen-Pin“, Fa. FORESTADENT, Pforzheim) in situ; in Bezug zu den benachbarten Zahnachsen.

Allgemeine Hinweise zur Insertion

Die Grundvoraussetzung für eine erfolgreiche Behandlung mit Minischrauben ist eine exakte präoperative Planung. Hierzu gehören auch eine umfassende Anamnese und genaue Befunderhebung. Der Patient muss über die Therapie aufgeklärt werden (Anamnese- und Aufklärungsbögen über E-Mail-Adresse praxis@kieferorthopaedie-mosel.de anzufragen oder als Download unter www.dentaurum.de).

Für den gesamten Ablauf des Eingriffes ist eine entsprechende Hygiene sicherzustellen. Sowohl Behandlungsplatz als auch die Arbeit am Patienten sind unter diesen Aspekten vorzubereiten. Bei der Insertion einer Minischraube ist auf das Einhalten aller für einen invasiven Eingriff erforderlichen hygienischen Maßnahmen, wie steriles Arbeitsfeld, Handschuhe etc., zu achten. Alle für die Insertion notwendigen Instrumente sind auf ihre Vollständigkeit, Funktionsfähigkeit und Sterilität zu überprüfen. Der Patient kann fakultativ vor der Behandlung mit einer desinfizierenden Lösung spülen bzw. es kann lokal ein geeignetes Desinfektionsmittel aufgebracht werden. Der Patient wird dann so gelagert, dass ein übersichtliches Operationsfeld sowie ein ergonomisches Inserieren für den Behandler gewährleistet sind.

Präoperative Planung

Die sichere Funktion einer Minischraube setzt eine feste Verankerung im Knochen (Primärstabilität) und die Platzierung des Kopfes im Bereich der befestigten Gingiva (Gingiva alveolaris) voraus. Die Auswahl des Insertionsortes erfolgt unter Berücksichtigung der klinischen und paraklinischen Befunde (Röntgenbild, Modell) sowie dem Behandlungsziel und der sich daraus ergebenden kieferorthopädischen Apparatur. Bei der interradikulären Insertion muss um die Minischraube ein Knochenangebot von mindestens 0,5 mm vorhanden sein. Dies bedeutet, dass bei einer Minischraube mit dem aus vielen Gründen optimalen Durchmesser von 1,6 mm zwischen den Wurzeln ein Abstand

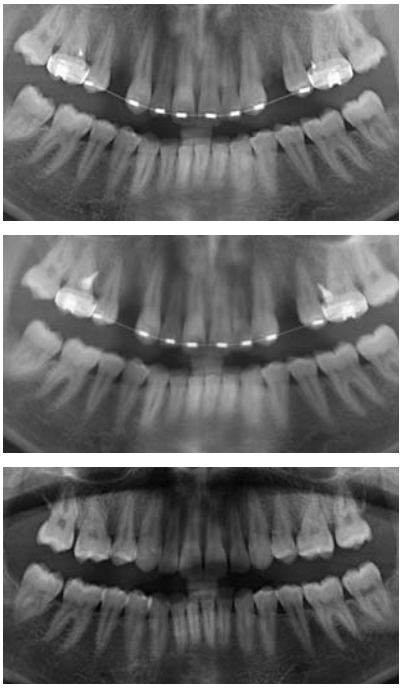

Abb. 2.2: Im ersten und zweiten Quadranten des Oberkiefers wurden jeweils Regio 6–5 ein Röntgen-Pin zur Lagekontrolle und im Anschluss die Minischrauben eingebracht. Beide Schrauben waren klinisch sicher inseriert worden, die Röntgenbilder lassen jedoch im rechten Quadranten auf eine Beschädigung der benachbarten Wurzel, also auf eine falsch positive Interpretation, schließen. Das End-OPG zeigt die erforderliche körperliche Retraktion der Front.

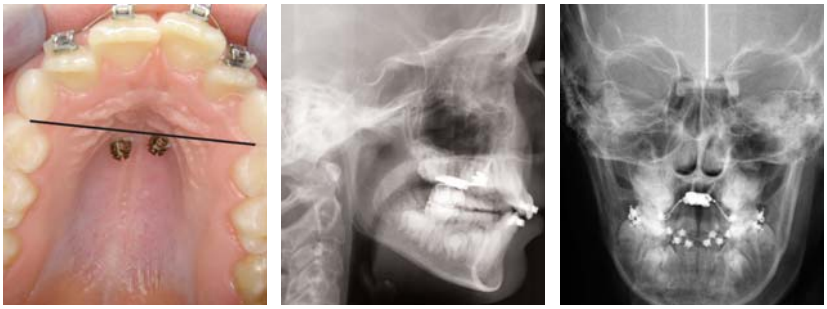

Abb. 2.3: Die klinische Aufnahme zeigt zwei am Gaumen inserierte Minischrauben in der sicheren Zone distal der transversalen Verbindungslinie der beiden Eckzähne. Das FRS und die PA-Aufnahme bestätigen die knöcherne Unterstützung im Bereich der Insertionsregion.

von mindestens 2,6 mm nötig ist. Entlang der Insertionsrichtung ist das Knochenangebot ebenfalls genau zu beurteilen. Durch Ausmessen am Modell bekommt man dazu Basisinformationen. Oft ist es hilfreich, am Modell – basierend auf dem klinischen und röntgenologischen Befund – die Vertikalachse der Zähne und den Verlauf der Muko-Gingival-Linie anzuzeichnen. Auf diese Weise lassen sich zusammen mit dem Röntgenbild die Platzverhältnisse besser einschätzen. Zur Absicherung der exakten Bestimmung des Insertionsortes werden Röntgenhilfsmittel (Abb. 2.1) angeboten (siehe auch S. 53ff). Deren Verwendung erleichtert unter Umständen die Auswahl des Insertionsortes, kann aber die übrigen diagnostischen Maßnahmen nicht ersetzen. Zu beachten ist, dass es in Abhängigkeit der Stellung von Röntgenröhre, Röntgenobjekt und Röntgenfilm bzw. Röntgensensor, bei allen Arten von Röntgenhilfen und Röntgenaufnahmen zu optischen Verzerrungen kommen kann. In der Interpretation des Bildes führt dies möglicherweise zu falsch positiven oder falsch negativen Ergebnissen (Abb. 2.2). Für die Platzierung einer Minischraube ist daher immer der klinische Befund ausschlaggebend. Soll eine Minischraube in Bereichen inseriert werden, in denen keine Verletzungen von Zahnwurzeln, Nerven und Gefäßen zu befürchten sind (z. B. am Gaumen knapp hinter der transversalen Verbindungslinie der beiden Eckzähne), kann die Position der Schraube frei gewählt werden (Abb. 2.3).

Anästhesie

Bei der interradikulären Insertion einer Minischraube sollte die Sensibilität des Parodonts der benachbarten Zähne erhalten bleiben. Aus diesem Grund empfehlen sich zwei Vorgehensweisen:

a) Low Dose-Injektion mit ca. 0,5 ml Anästhetikum (Abb. 2.4)

b) Oberflächliche Anästhesie der Schleimhaut an der Insertionsstelle. Dazu eignen sich gelförmige Oberflächen-Anästhetika (Abb. 2.5).

Eine Leitungsanästhesie ist in keinem Fall erforderlich.

Auswahl der Schraubenart

Messen der Gingivadicke – fakultativ

Mit einer spitzen Sonde und aufgestecktem Gummiring kann man die Dicke der Gingiva in Insertionsrichtung messen (Abb. 2.6). Diese Information kann bei der endgültigen Festlegung der Schraubenlänge und u. U. beim Eindrehen der Minischraube hilfreich sein. Bei der Auswahl der Länge spielt das Knochenangebot und die Dicke der Schleimhaut in Insertionsrichtung (!) eine Rolle. Im retromolaren Bereich des Unterkiefers und am Gaumen beträgt die Schleimhautdicke oft mehr als 2 mm. Der Anteil der Minischraube, der sich innerhalb des Knochens befindet, muss mindestens so lang sein wie der Anteil, der sich außerhalb des Knochens befindet. Die jeweiligen Maße sind zu beachten.

Aus der Dicke des Knochens in der geplanten Insertionsrichtung ergibt sich die Länge der Minischraube:

- Knochendicke > 10 mm: Minischrauben bis 10 mm Länge verwenden
- Knochendicke < 10 mm und > 7 mm: Minischrauben mit 8 mm oder 6 mm Länge verwenden
- Knochendicke < 6 mm: Anwendung von Minischrauben nicht möglich.

Es ergibt sich folgende Orientierung für die Auswahl der Länge:

- im Oberkiefer bukkal: 8 mm oder 10 mm
- palatinal (je nach Region): 6, 8 oder 10 mm
- im Unterkiefer in der Regel 6 oder 8 mm.

Festlegen der Gewindeart

Selbstschneidende Minischrauben erfordern eine zur Länge und zum Durchmesser der Schraube sowie zur Knochenqualität korrespondierende Vorbohrung, auch Pilotbohrung genannt. Eine selbstbohrende Minischraube bohrt sich selbst den Weg innerhalb des Knochens und benötigt im Prinzip keine Vorbohrung (Abb. 2.7). Je nach Lokalisation, Alter und Struktur ist der Knochen mehr oder weniger elastisch. In Abhängigkeit vom Schraubendurchmesser, der Stärke der Kortikalis und der Härte des Kno-

Abb. 2.4: Injektions-Pen mit Nadel und Anästhetikum-Kartusche.

Abb. 2.5: Oberflächenanästhesie in Pen-Form mit Kartusche.

Abb. 2.6: Messen der Schleimhautdicke in Insertionsrichtung. *(Foto: Dr. Pohl)*

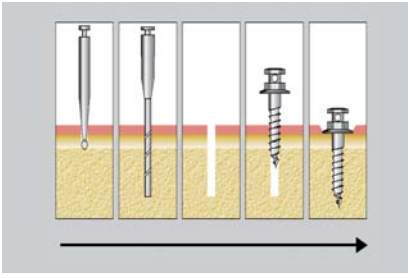

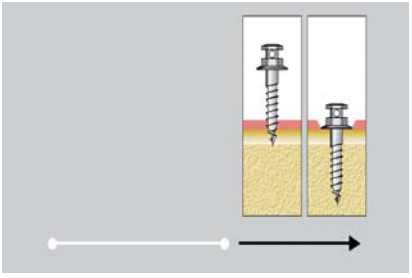

Abb. 2.7: Gewindemechanismen in grafischer Darstellung: a) selbstschneidend, b) selbstbohrend.



Abb. 2.8a und b: Vorbohrer mit 4 mm langer Schneide und Tiefenstopp. a) Bohrer (FORESTADENT), b) tomas®-drill SD (DENTAURUM).

Abb. 2.9: Steril ausgelieferte Minischraube im Pinhalter (tomas®-pin, DENTAURUM).

chens am Insertionsort sind dieser Methode jedoch Grenzen gesetzt. Ohne Vorbohrung wird der Knochen bei der Insertion stark komprimiert und erfährt entsprechende Spannungen. Es können Risse im periimplantären Knochen entstehen. Beim Eindrehen in den Knochen ist die Schraube starken Belastungen ausgesetzt. Je nach Knochenqualität, Widerstand gegen die Insertion und der Kontinuität der Eindrehbewegung entstehen hohe Torsionskräfte. Bei sehr dünnem Schraubendurchmesser (≦ 1,4 mm) kann es u. U. zur Fraktur der Schraube kommen. Für Regionen mit dünner Kortikalis und stark aufgelockerter Knochenstruktur (z.B. Oberkiefer) empfehlen sich selbstbohrende Schrauben. Im umgekehrten Fall – bei dicker Kortikalis und fester Knochenstruktur (z.B. anteriorer Unterkiefer) – sind sowohl selbstschneidende als auch selbstbohrende Schrauben möglich, jedoch jeweils mit vorheriger Perforation der Kompakta.

Transgingivaler Durchtritt

Die Minischraube muss zwangsläufig durch die Gingiva treten. Demzufolge ist während der Insertion die Perforation der Gingiva notwendig. Dafür werden heute zwei Verfahren angewendet: a) das Ausstanzen oder b) die direkte Insertion durch die Gingiva.
Es gibt zurzeit keine veröffentlichte Studie, die den Einfluss dieser beiden Varianten auf postoperative Probleme, histologische Auswirkung und/oder die Verlustrate von Minischrauben untersucht hat.

Vorbereitung des Knochenlagers

Der Schutz des Knochens ist ein wichtiger Aspekt. Bei der Insertion ohne Vorbohrung entstehen Spannungen im Knochen. Daraus resultieren möglicherweise postoperative Beschwerden. Insbesondere bei krestal platzierten Schrauben kann die Knochenverdrängung zu einer starken Dehnung des Periosts führen. Die Dicke der Kortikalis, insbesondere im Unterkiefer, bestimmt nicht unerheblich das Eindrehmoment. Damit die Schraube bei der Insertion nicht überlastet wird, sollte die Kompakta im anterioren Unterkiefer, wie bereits erwähnt, durch eine Vorbohrung perforiert werden. Wenn vorgebohrt wird, sollte dies unter Wasserkühlung, mit max. 1.500 U/min^{-1} und mit einem längenreduzierten Pilotbohrer erfolgen, um die Gefahr einer Wurzelverletzung zu reduzieren (Abb. 2.8).

Eindrehen der Minischraube

Die Entnahme der Minischraube aus der Sterilverpackung (Abb. 2.9) oder dem Logistik-Rack (Abb. 2.10) muss ohne Kontamination

Abb. 2.10: Bestückung des Logistik-Racks und hygienische Entnahme der Klingen.

Abb. 2.11: Entnahme der Instrumente und maschinelle Insertion zweier Minischrauben im Bereich des Gaumens, Befestigung der orthodontischen Kopplungselemente.

erfolgen. Das Gewinde der Schraube darf nicht berührt werden. Das Eindrehen sollte mit einer gleichmäßigen Rotationsbewegung von ca. 30 U/min^{-1} und einem möglichst konstanten Drehmoment durchgeführt werden.

Im Folgenden werden sowohl die manuelle als auch die maschinelle Insertion in einer eigenen Bilderreihe dargestellt:

Manuelle Insertion

Für die manuelle Insertion gibt es bei vielen Herstellern verschiedene Schraubendreher und Klingen in mehreren Längen. Lange Schraubendreher bergen die Gefahr – aufgrund ihrer Dimension –, beim Einschrauben sehr hohe Drehmomente zu erreichen. Darum muss das Inserieren mit entsprechender Vorsicht erfolgen, um einen Bruch der Minischraube zu vermeiden. Einige Systeme (z.B. tomas®, DENTAURUM; LOMAS, Mondeal) bieten Drehmoment-Ratschen an, die eine gewisse Kontrolle über das Eindrehmoment erlauben.

Maschinelle Insertion

Für die maschinelle Insertion ist eine chirurgische Behandlungseinheit mit einem im Drehmoment begrenzbaren, aber zumindest mit einem in der Drehzahl reduzierten doppelt grünem Winkelstück erforderlich. Eine exakte Einstellung von Drehmoment und Umdrehungszahl ist notwendig. Die maximale Umdrehungszahl von 30 U/min^{-1} darf nicht überschritten werden. Das Drehmoment ist entsprechend der maximalen Belastungsgrenze der Schraube zu begrenzen.

Die maschinelle Insertion ermöglicht ein gleichmäßiges Drehmoment bei der Inkorporation, aber bringt auch einen Verlust an Gefühl für den Knochen mit sich. Bei der manuellen Insertion bleibt die Taktilität zur Wahrnehmung der Vorgänge zwischen Schraube und Knochen erhalten.

Befestigung der orthodontischen Kopplungselemente

Die Minischraube kann unmittelbar nach der Insertion belastet werden. Eine Einheilphase ist nicht erforderlich. Das ausgewählte Kopplungselement ist entsprechend vorzubereiten und am Kopf der Schraube zu befestigen (Abb. 2.12). Um eine Schädigung der zu bewegenden Zähne zu vermeiden, sollte die Belastung des Kopplungselementes zwischen 0,5 und 2 N (etwa 50 und 200 g) liegen.

Grundsätzliches zur Nachsorge (postoperativ)

Die Heilung der Gingiva und die Hygiene nach der Insertion müssen während der gesamten Tragezeit der Minischraube regelmäßig kontrolliert werden. Der Patient ist darauf hinzuweisen, dass er jegliche Manipulation mit Fingern, Zunge, Lippe und/oder Wange am Kopf der Schraube zu unterlassen hat. Andernfalls kann es zum vorzeitigen Verlust kommen.

Entfernen der Minischraube

Das Entfernen der Minischraube kann unter Lokalanästhesie erfolgen. Bevor man die Minischraube entfernt, sind die Kopplungselemente abzunehmen. Die Minischraube kann mit den gleichen Werkzeugen entfernt werden, die zur Insertion verwendet wurden. Die entstandene Wunde bedarf keiner speziellen Versorgung und heilt in der Regel innerhalb kurzer Zeit ab.

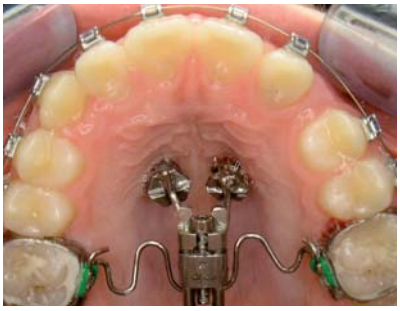

Abb. 2.12: Kopplung der Minischraube mit der orthodontischen Apparatur.

Abb. 2.13a–c: Minischraube nach Explantation und nach 4-wöchiger Abheilung.